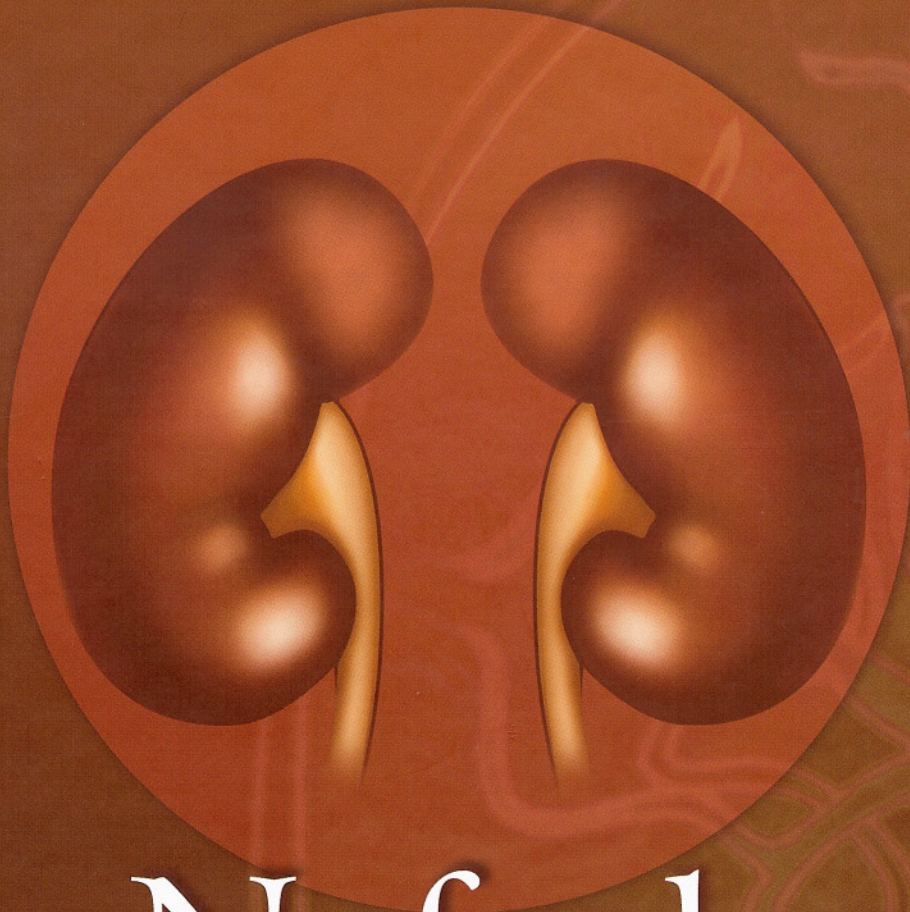


2ª Edição



# Nefrologia

# Pediátrica

Júlio Toporovski  
Valderez Raposo de Mello  
Dino Martini Filho  
Vanda Benini  
Olberes Vitor Braga de Andrade

GUANABARA  KOOGAN



# CAPÍTULO 30

## URGÊNCIAS UROLÓGICAS EM PEDIATRIA

*LUIZ GONZAGA DE FREITAS FILHO  
JOSÉ CARNEVALE*

O advento dos primeiros aparelhos de diagnóstico por ultrasonografia tornou possível o acompanhamento da gestação em toda sua extensão, e, com isso, grande parte das doenças do aparelho genitourinário pôde ser diagnosticada ainda durante o período de desenvolvimento fetal (Figura 30.1). Até então, o diagnóstico dessas anomalias era realizado numa fase mais tardia, quando quase inevitavelmente já vinham acompanhadas de uma certa perda da função renal. O conceito de urgência adquiriu, assim, novo caráter, e, durante o período 1980 a 1990, assistiu-se a um grande número de intervenções cirúrgicas, cujo principal intuito era "agir antes que a insuficiência renal se instalasse"<sup>1</sup>.

A idéia de que qualquer dilatação das vias excretoras significava um certo grau de obstrução e, por conseqüência, o progressivo desenvolvimento para insuficiência renal, passou a ser colocada em dúvida, quando alguns fetos com dilatação das vias excretoras acabavam por nunca desenvolver a mesma dilatação nas ultra-sonografias realizadas após passado o primeiro mês de nascimento. Nessa fase, o volume de urina já não é tão intenso quanto o que se observa nos últimos meses de desenvolvimento intra-útero, e a obstrução, que na realidade refletira meramente um estado momentâneo de dilatação funcional, nunca mais se repetia<sup>1-8</sup>.

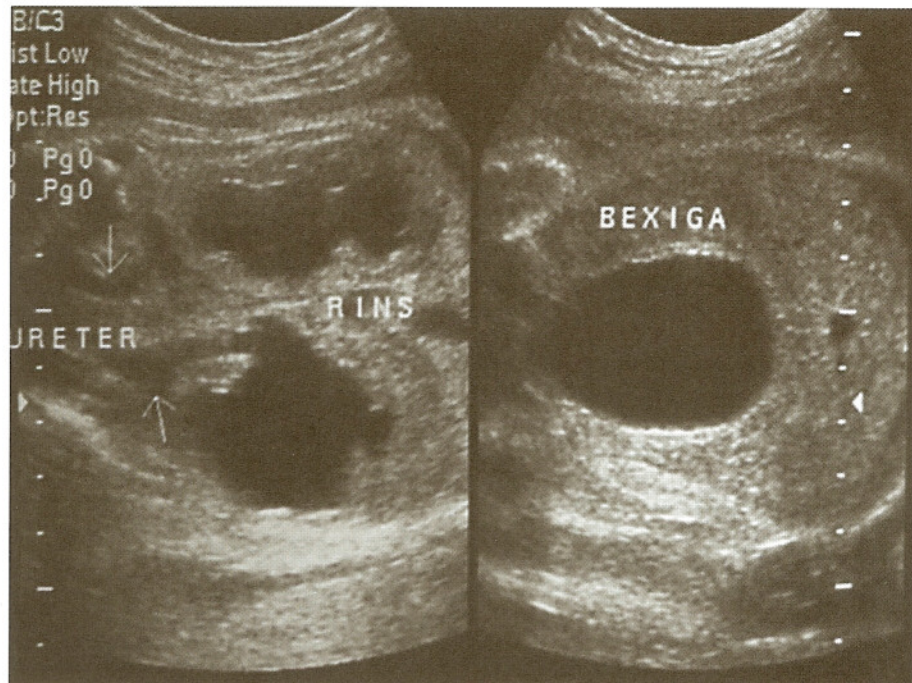


Fig. 30.1 Ultra-sonografia de gestante na vigésima-sexta semana. Uretero-hidronefrose bilateral e espessamento da parede vesical.



O problema atualmente ainda é assunto de muito debate e especulação, mas poderia ser resumido em duas condutas diametralmente opostas: agir ou não, e nas seguintes perguntas: quando, diante de uma dilatação das vias excretoras, existe indicação para a intervenção cirúrgica? Existe alguma indicação de intervenção cirúrgica ainda no período pré-natal? Quando se decide por apenas observar a evolução de uma criança com dilatação das vias excretoras, qual o tempo que se pode esperar, sem colocar em risco a função renal?

Pode-se dizer que a resposta à primeira pergunta, em princípio, seria que existe indicação operatória, sempre que se comprova a existência de uropatia obstrutiva colocando em risco a função renal, desde que os rins não se mostrem displásicos ao exame ultra-sonográfico. Os critérios para avaliar o grau de obstrução, no entanto, não são ainda suficientemente acurados para que se possa afirmar com segurança, e em todos os casos, quando e quais crianças devam ser operadas.

Saber se existe ou não indicação para intervenção cirúrgica, ainda no período pré-natal, implica saber se existem condições seguras para que tal intervenção seja realizada, e também pesar os riscos que essa cirurgia representará para a vida da mãe e do feto. A gestação não poderá ser múltipla, o cariótipo deverá necessariamente ser

normal e todos os riscos deverão ser expostos à família. No momento atual, uma intervenção fetal por uropatia obstrutiva tem sentido somente quando a vida do recém-nascido está correndo risco iminente. Isso ocorre quando existe oligoidrâmnio e uma provável obstrução à saída de urina da bexiga. O feto não deve apresentar outras condições que ponham em risco sua vida, como doenças cardiovasculares e neurológicas, e é preciso sempre avaliar bem o benefício que a descompressão da bexiga representará de fato<sup>1,6,7,9-15</sup>.

A terceira pergunta levanta o problema real e diário do acompanhamento da criança que nasce com dilatação das vias excretoras. Em princípio, uma dilatação pequena ou moderada, não progressiva, que durante o acompanhamento não acarrete perda da função renal e nem o desenvolvimento de infecções do trato urinário, após instituição precoce de antibioticoterapia profilática, justifica um acompanhamento clínico cuidadoso, baseado fundamentalmente na confiança que o médico possa ter de que os pais seguirão estritamente os cuidados instituídos e estarão sempre atentos a qualquer mudança na evolução da doença.

Na Tabela 30.1 são expostos os principais achados ultrasonográficos encontrados em fetos portadores de doença do aparelho urinário e a conduta mais adequada, no estado atual dos conhecimentos.

**Tabela 30.1** Principais achados à ultra-sonografia fetal

| Achado                        | Desenvolvimento   | Possíveis causas   | Conduta   |
|-------------------------------|---|--|---|
| Oligoidrâmnio                 | Redução acentuada do volume de urina produzida pelo feto                          | Obstrução ou insuficiência renal   | Uropatia de mau prognóstico, necessitando de diagnóstico preciso  |
| Hidronefrose                  | Dilatação da pélvis renal e/ou dos ureteres                                       | Obstrução ou refluxo vésico-uretero-renal  | US ao nascer e quatro semanas após UCM eventualmente              |
|                               | Unilateral  |  | US ao nascer e quatro semanas após UCM eventualmente              |
| Duplicidade                   | Bilateral   | Duplicidade de parênquima e aparelho excretor podendo estar associada com ectopia ureteral e ureterocele | Pode estar associada com obstrução e refluxo vésico-uretero-renal |
|                               | Unilateral  |  | US ao nascer e quatro semanas após, provável IO                   |
| Cistos no parênquima renal    | Bilateral   | Rim multicístico   | US ao nascer e quatro semanas após, provável IO                   |
|                               | Unilateral  |  | US com 4 semanas, provável IO                                     |
| Bexiga com paredes espessadas | Observar com atenção o volume dos cistos, se há ou não parênquima entre os cistos | Doença policística renal autossômica recessiva   | US com 4 semanas, sem IO  |
|                               | Unilateral  | Obstrução, disfunção neuropática   | US e UCM e ao nascer  |
| Bexiga com imagem cística     | Observar ciclo miccional  | Ureterocele  | US ao nascer  |
| Ciclo vesical                 | Observar o ritmo de enchimento e esvaziamento vesical                             | Quando ciclo ausente, extrofia de bexiga ou de cloaca.   | Depende do exame físico ao nascer                                 |
| Urinoma ou ascite urinária    | Coleção de líquido ao redor do rim<br>Ascite urinária (causa mais comum)          | Obstrução  | US ao nascer, eventualmente UCM                                   |
| Sinal da fechadura            | Dilatação da uretra posterior   | Válvula de uretra posterior  | US e UCM ao nascer, provável IO                                   |



A existência de agenesia renal pode ser evidenciada já na 16.<sup>a</sup> ou 18.<sup>a</sup> semana de gestação, quando a urina fetal passa a ser a principal fonte de formação do líquido amniótico. Nesses casos, não se detectam os rins e nem o ciclo miccional, o tórax tem tamanho menor que o normal e a criança afetada nascerá com fácies da síndrome de Potter, com oligoidrâmnio, hipoplasia pulmonar, alterações esqueléticas e implantação baixa dos pavilhões auriculares; condição incompatível com a vida extra-uterina<sup>16,17</sup>.

A presença de oligoidrâmnio, com diminuição acentuada de produção de urina pelo feto, deverá ser confirmada por um segundo exame ultra-sonográfico, realizado na semana seguinte. Mesmo na ausência de agenesia renal, continua sendo sinal de mau prognóstico, pois pode ser conseqüente à obstrução bilateral grave, das vias excretoras, levando à insuficiência renal<sup>18-21</sup>.

A presença de hidronefrose pode sugerir estenose da junção ureteropielica (Figura 30.2), megaureter obstrutivo primário

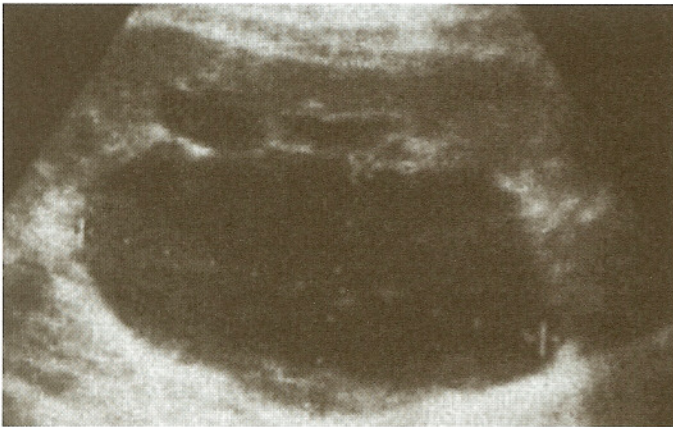


Fig. 30.2 Ultra-sonografia de neonato – pélvis e cálices renais dilatados com córtex renal preservado.

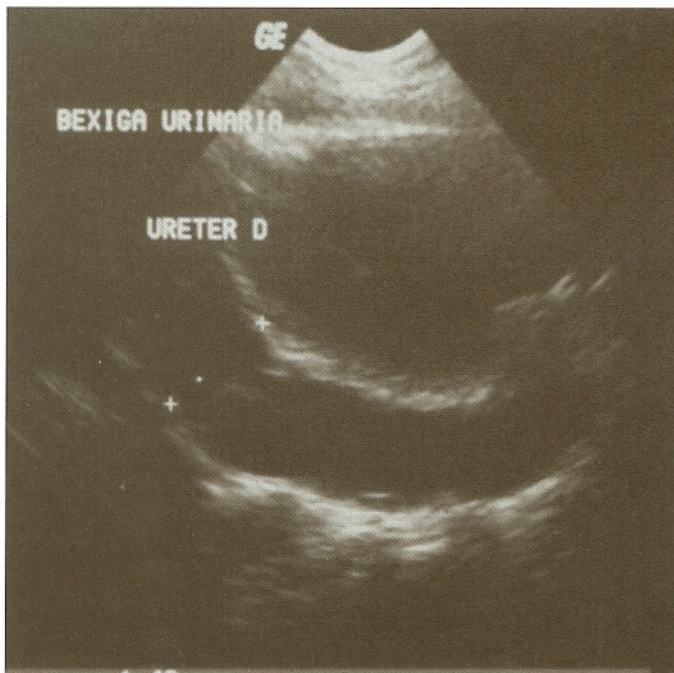

Fig. 30.3 Ultra-sonografia de neonato – dilatação ureteral com presença de peristalse evidenciada durante o exame.

(Figura 30.3), ou refluxo vésico-ureteral (Figura 30.4), podendo, tanto o megaureter quanto o refluxo, serem uni ou bilaterais. A hidronefrose também pode estar presente em caso de síndrome de “prune-belly” (Figura 30.5), disfunção vesical não-neuropática, ou válvula de uretra posterior (Figura 30.6). Por isso, é importante que o ultra-sonografista descreva a configuração dos cálices renais, o grau de dilatação dos ureteres e se a dilatação é uni ou bilateral. Os achados devem ser confrontados com os do exame pós-natal; as variações no grau de dilatação ureteral ou piélica podem sugerir a existência de um refluxo vésico-ureteral.

Se não houver válvula de uretra posterior, somente existe indicação de intervenção cirúrgica ainda no primeiro mês de vida, em caso de hidronefrose uni ou bilateral, quando for comprovada a existência de “debris” na cavidade renal obstruída, em criança com risco de desenvolver sépsis. Nesse caso, a operação terá por finalidade apenas a drenagem da cavidade obstruída<sup>22</sup>.

Quando existe duplicidade pielo-ureteral, dividindo portanto o rim em um pólo superior e outro inferior, é importante lembrar que quase sempre também há a associação de ureterocele (Figura 30.7) ou ectopia ureteral do ureter que drena o pólo superior, muitas vezes completamente displásico e, portanto, afunccionante, e refluxo vésico-ureteral para o ureter que drena o pólo renal inferior (Figura 30.8)<sup>23-25</sup>.

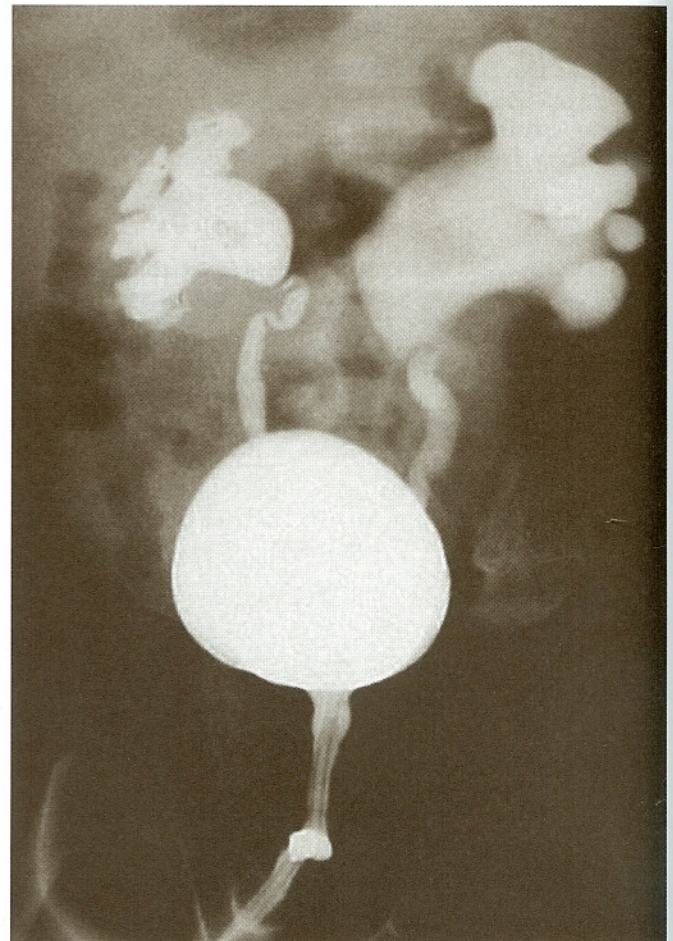
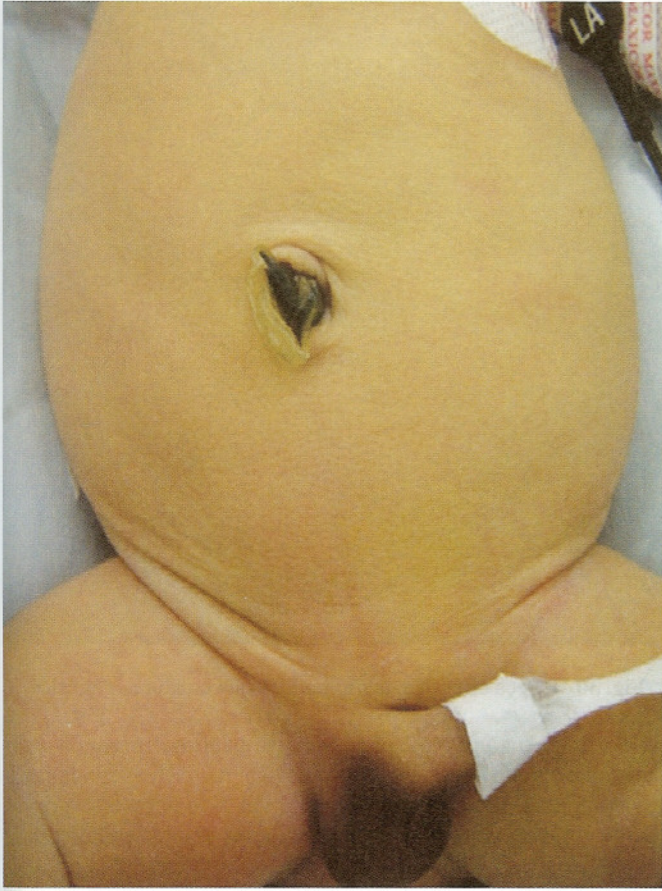

Fig. 30.4 Cisturografia miccional de neonato – refluxo vésico-ureteral bilateral com obstrução da junção pieloureteral esquerda.



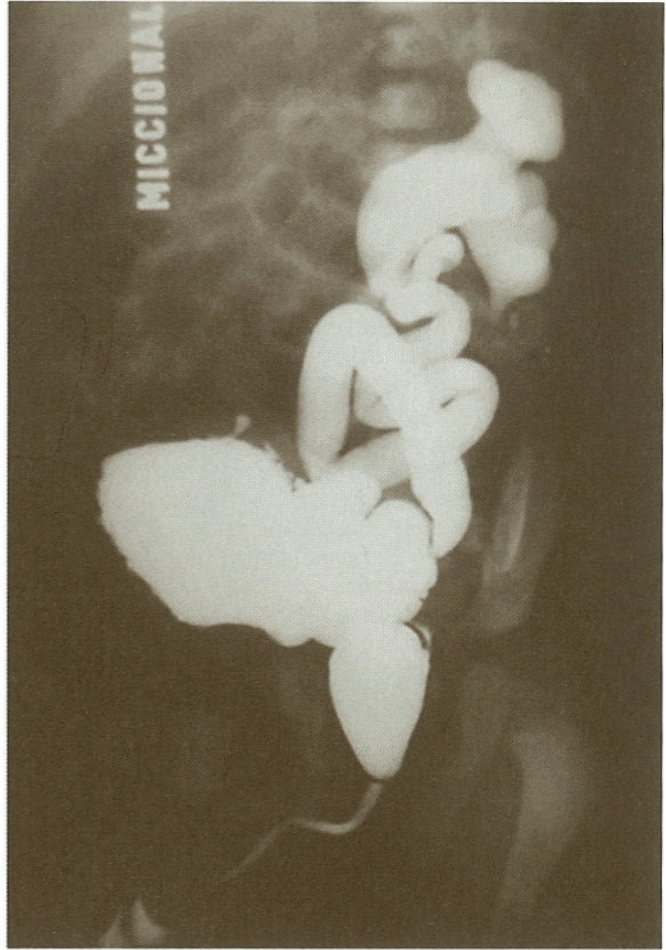

**Fig. 30.5** Síndrome de “prune-belly” – agenesia parcial da musculatura da parede anterior do abdome, ausência de testículos no escroto e bexiga de grande capacidade com dificuldade de esvaziamento.

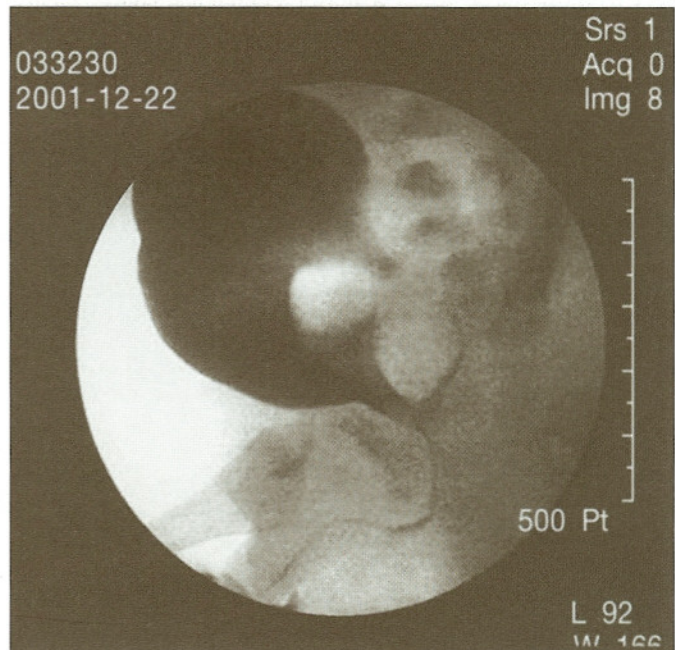
Os cistos renais geralmente são múltiplos e com diferentes volumes. Múltiplos cistos com pequeno volume, em ambos os rins, e parênquima de ecogenicidade aumentada, sugerem a existência de doença policística renal, tipo autossômico recessivo (Figura 30.9). Já a presença de grandes cistos, de volume variável, sem comunicação entre si, e sem sinal da presença de parênquima renal entre os cistos, sugere a existência de displasia renal multicística, doença também conhecida como rim multicístico (Figura 30.10), geralmente unilateral e que pode se associar a outras anomalias do rim contralateral. A displasia renal multicística, quando é bilateral, leva a quadro de oligoidrâmnio semelhante ao da agenesia renal bilateral e também é incompatível com a vida extra-uterina<sup>26-34</sup>.

O exame da bexiga deve ser cuidadoso, procurando observar as dimensões da parede, o volume que a bexiga pode acomodar e o tempo de enchimento/esvaziamento vesical. A existência de massa cística intravesical faz pensar na existência de ureterocele. Nesse caso, as imagens devem ser sempre confrontadas com as obtidas no exame do rim e dos ureteres à procura de duplicidades e uretero-hidronefrose<sup>23,24</sup>.

A impossibilidade de se observar um ciclo miccional completo implica necessariamente a realização de novo exame ultra-sonográfico na semana seguinte, procurando pela existência de extrofia de bexiga (Figura 30.11) ou de cloaca. Caso a bexiga apresente paredes espessadas, em feto do sexo masculino, geralmente com uretero-hidronefrose bilateral, o diagnóstico mais provável

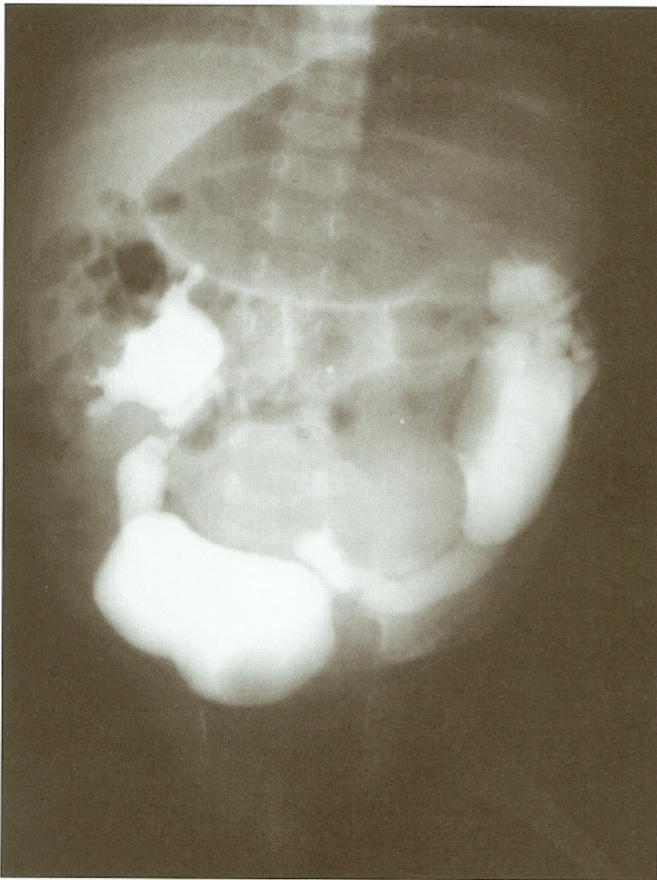


**Fig. 30.6** Cistouretrografia miccional – uretra posterior dilatada, refluxo para o ducto ejacatório e refluxo vésico-ureteral para o rim esquerdo displásico.



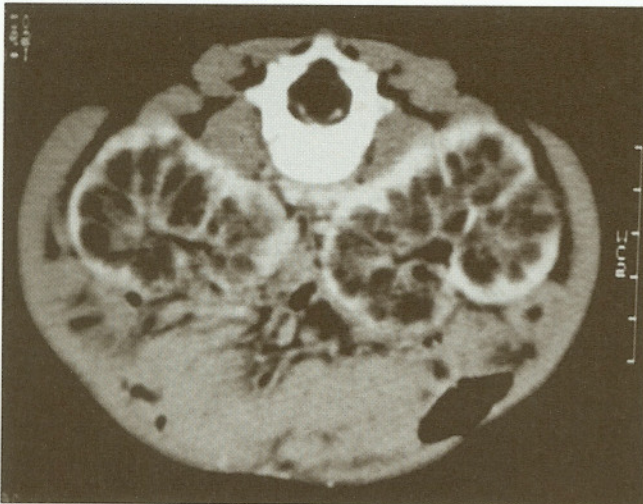**Fig. 30.7** Cistouretrografia miccional de neonato com diagnóstico antenatal de uretero-hidronefrose – ureterocele bilateral com protrusão no canal trigonal durante a micção.



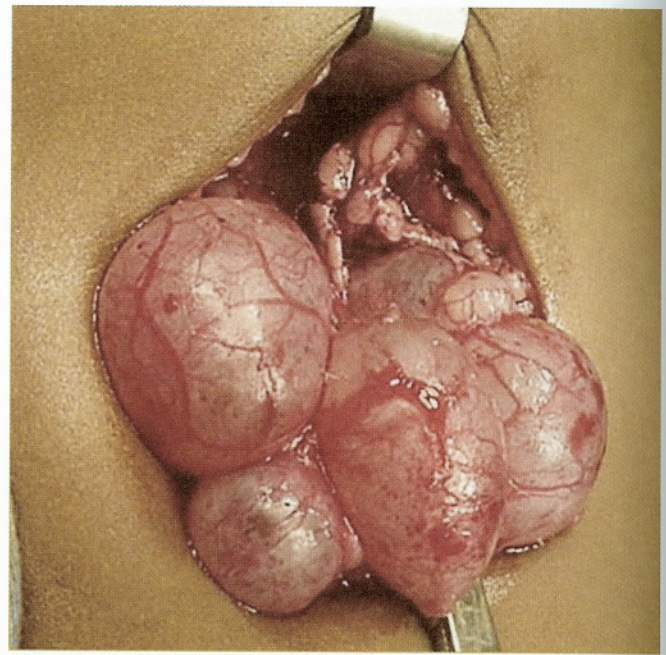


**Fig. 30.8** Cistouretrógrafia miccional – refluxo vésico-ureteral para o rim direito, refluxo vésico-ureteral para a unidade inferior do rim esquerdo deslocado lateralmente pela unidade superior não contrastada e falha de enchimento vesical.

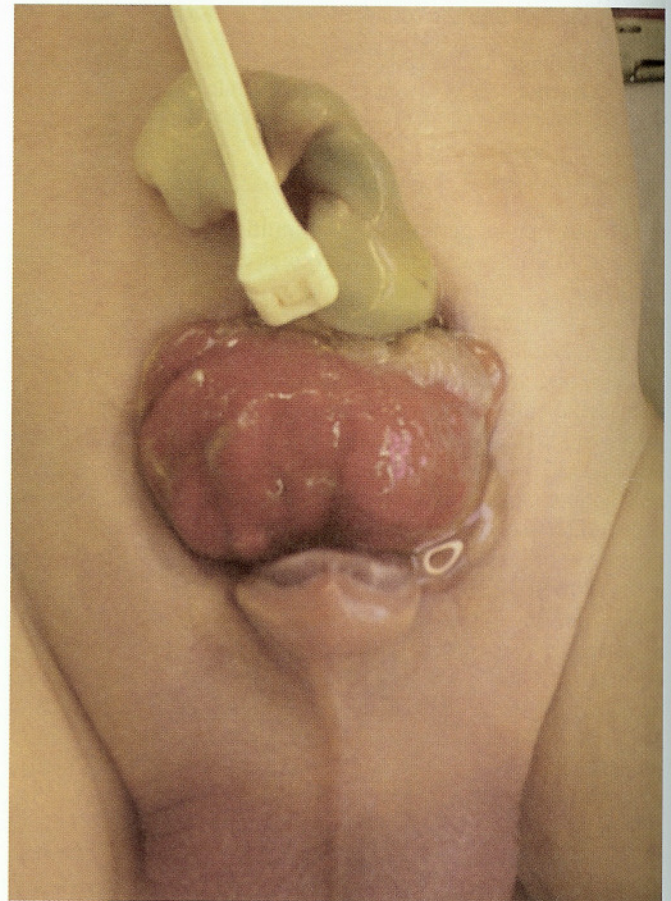
vel é o de válvula de uretra posterior. A grande dilatação da uretra posterior, combinada à existência de rigidez da parede vesical, pode dar ao conjunto bexiga-ureter o aspecto ultra-sonográfico semelhante ao de uma fechadura (Figura 30.12). Um exame



**Fig. 30.9** Tomografia computadorizada renal. Cistos pequenos em ambos os rins ocupando quase toda a córtex renal.



**Fig. 30.10** Peça cirúrgica de rim multicístico com ureter atrás.



**Fig. 30.11** Paciente do sexo masculino com placa vesical anterior extrófica e pênis epispádico.



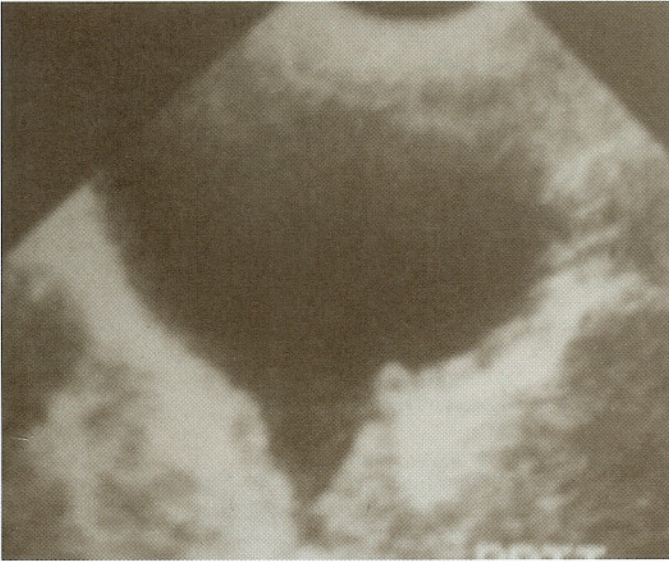


Fig. 30.12 Ultra-sonografia – parede vesical espessada e uretra posterior dilatada – sinal da fechadura.

ultra-sonográfico deve ser realizado logo após o nascimento, acompanhado de avaliação completa do estado clínico e do equilíbrio ácido-básico. A bexiga costuma ser facilmente palpável, tendo a consistência semelhante à de uma bola de tênis. Nesse caso, deve-se tentar passar sonda vesical calibre 6F, para decompressão das vias urinárias<sup>33-36</sup>.

Deve ser realizada uretrocistografia sob anestesia geral, assim que o estado geral permitir, obtendo-se imagens da região pélvica com a criança em posição oblíqua. Após injeção do contraste na bexiga, as imagens miccionais serão captadas após compressão do baixo ventre com um objeto radiotransparente, que colocará em evidência a obstrução ao fluxo e a imagem característica de dilatação da uretra posterior (Figura 30.6). No mesmo ato operatório, a criança deverá ser submetida ao tratamento

endoscópico, que consiste em fazer cortes com eletrocautério na superfície da válvula, com o intuito de tornar a uretra totalmente pérvia, aliviando a obstrução<sup>37</sup>.

A existência de coleção líquida perinefrética é fortemente sugestiva de uropatia obstrutiva. O que também pode ser dito com relação à existência de ascite, pois as uropatias obstrutivas são a causa principal de ascite do recém-nascido. Inicialmente pensava-se que essa perda de urina para fora do aparelho urinário implicava em obstrução grave e de mau prognóstico, porém a prática clínica veio mostrar que, na grande maioria dos casos, as pressões de filtração equilibram-se, e a função renal acaba sendo preservada. Elas ocorrem mais frequentemente nos casos de estenose da junção ureteropielica bilateral e nos casos de válvula de uretra posterior<sup>39-43</sup>.

A existência de mielomeningocele intra-útero faz pensar na consequência sempre presente que é a disfunção neuropática da bexiga. A maioria desses recém-nascidos não apresenta retenção urinária ao nascer. Alguns deles, no entanto, desenvolvem período de hiperfluxo urinário logo após a intervenção neurocirúrgica para o fechamento da mielomeningocele. Caso o exame ultra-sonográfico mostre uretero-hidronefrose, o recém-nascido deve ser submetido o mais rapidamente possível a uma avaliação urodinâmica, para verificar as pressões de esvaziamento urinário e pesquisar eventual dissinergia véscico-esfinteriana; nesse caso, o cateterismo urinário intermitente deve ser iniciado imediatamente<sup>44-46</sup>.

Algumas crianças apresentam alterações do comportamento vesical semelhantes às de uma criança com disfunção neuropática, sem que exista nenhuma alteração anatômica que o justifique. Elas podem apresentar importante grau de hidronefrose e refluxo véscico-ureteral bilateral. O exame urodinâmico pode mostrar elevadas pressões miccionais e, muitas vezes, importante comprometimento da dinâmica de enchimento e esvaziamento vesical (Figura 30.13). Nesses casos, o tratamento inicial consiste no uso de anticolinérgicos, alfabloqueadores e antibioticoprofilaxia. Muitas vezes, com a persistência das infecções urinárias, em função das altas pressões miccionais, torna-se necessária a realização de vesicostomia temporária que costuma ter efeito benéfico na evolução clínica<sup>47</sup>.

Na Tabela 30.2 podem ser observados os principais achados ultra-sonográficos e de exame físico obtidos após o nascimento da criança com uropatia obstrutiva e a conduta a ser adotada diante da suspeita diagnóstica.

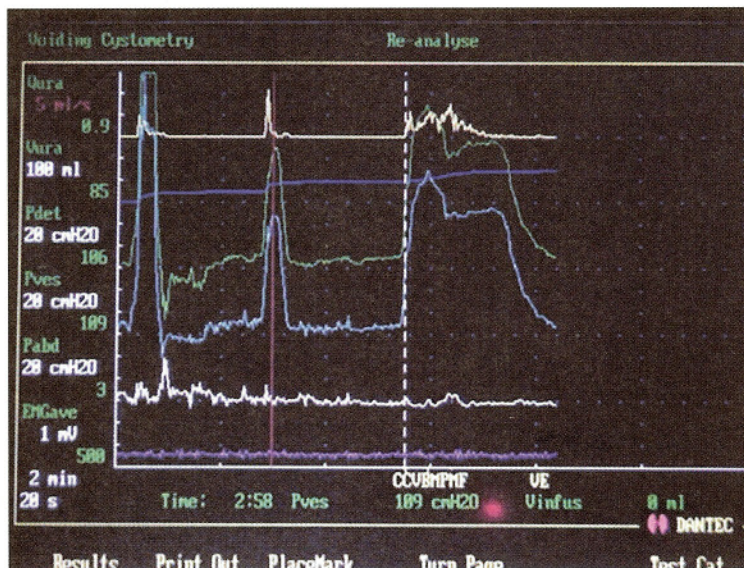


Fig. 30.13 Estudo urodinâmico – pressões vesicais elevadas durante a fase de enchimento vesical.



**Tabela 30.2** Achados ultra-sonográficos após nascimento da criança e conduta a ser adotada diante da suspeita diagnóstica

| Diagnóstico  | Achado de exame físico ou ultra-sonográfico   | Conduta  |
|--|---|--|
| Estenose de JUP uni ou bilateral                   | Dilatação pielocalicial sem visibilidade do ureter.   | DTPA (MAG 3) e DMSA<br>Verificar função renal e grau de obstrução. Se obstrução ou perda de função, IO.<br>AP  |
| MUOP uni ou bilateral                              | Dilatação pielocalicial e ureteral.   | DTPA (MAG 3) e DMSA<br>Verificar função renal e grau de obstrução. Se obstrução ou perda de função, IO.<br>AP  |
| RVU uni ou bilateral                               | Dilatação ureteral e piélica variando de exame para exame.  | UCM, DMSA<br>Avaliar grau do refluxo e presença de lesões renais.<br>AU à procura de incoordenação vésico-esfincteriana ou contrações não inibidas.<br>AP<br>IO em casos muito especiais.<br>Avaliar função renal.<br>IO em casos especiais.   |
| Síndrome de "prune-belly"                          | Abdômen com hipotrofia da musculatura anterior.<br>Distopia testicular bilateral.<br>Dilatação de todo o aparelho urinário.<br>Dilatação ureteral e/ou piélica. | DMSA e UCM<br>Avaliar função renal e grau de refluxo vésico-ureteral.<br>AU à procura de incoordenação vésico-esfincteriana ou contrações não inibidas.<br>AP<br>Vesicostomia em casos de elevadas pressões vesicais à micção.<br>DTPA (MAG3), DMSA<br>Avaliar função renal e grau de obstrução.<br>AU à procura de incoordenação vésico-esfincteriana ou contrações não inibidas.<br>AP se refluxo vésico-ureteral.<br>Cateterismo intermitente.<br>Anticolinérgicos em alguns casos. |
| Disfunção vesical não-neuropática                  | Dilatação pielocalicial e ureteral.<br>Espessamento das paredes vesicais.<br>Hidrocefalia e mielomeningocele associada.   | DTPA (MAG3), DMSA<br>Avaliar função renal e grau de obstrução.<br>AU à procura de incoordenação vésico-esfincteriana ou contrações não inibidas.<br>AP se refluxo vésico-ureteral.<br>Cateterismo intermitente.<br>Anticolinérgicos em alguns casos.   |
| Disfunção vesical neuropática (bexiga neuropática) | Dilatação pielocalicial e ureteral.<br>Espessamento das paredes vesicais.<br>Hidrocefalia e mielomeningocele associada.   | DTPA (MAG3), DMSA<br>Avaliar função renal e grau de obstrução.<br>Sonda vesical mantida até uretrocistoscopia.<br>UCM para diagnóstico e fulguração endoscópica da válvula.<br>AP<br>Vesicostomia em alguns casos.<br>Anticolinérgicos e alfabloqueadores em alguns casos.<br>Tratar poliúria noturna com cateterismo.   |
| Válvula de uretra posterior                        | Dilatação piélica e ureteral.<br>Bexiga de paredes espessadas.<br>Dilatação da uretra posterior.<br>Sinal da fechadura.   | DTPA (MAG3), DMSA<br>Avaliar função renal e grau de obstrução.<br>Sonda vesical mantida até uretrocistoscopia.<br>UCM para diagnóstico e fulguração endoscópica da válvula.<br>AP<br>Vesicostomia em alguns casos.<br>Anticolinérgicos e alfabloqueadores em alguns casos.<br>Tratar poliúria noturna com cateterismo.   |

AP = antibioticoprofilaxia; DTPA = excreção renal de ácido dietilenotriaminopentaacético marcado com tecnécio 99m. Totalmente excretado pelo rim, serve para avaliar o grau de filtração renal; JUP = junção ureteropielica; MUOP = megareter obstrutivo primário (megareter adinâmico); AU = avaliação urodinâmica; DMSA = ácido dimercaptossuccínico marcado com tecnécio 99m. Após filtração é reabsorvido pelas células tubulares, serve como marcador do parênquima renal; MAG 3 = excreção renal de mercaptoacetilglicina marcada com tecnécio 99m semelhante ao DTPA; UCM = uretrocistografia miccional; RVU = refluxo vésico-ureteral.

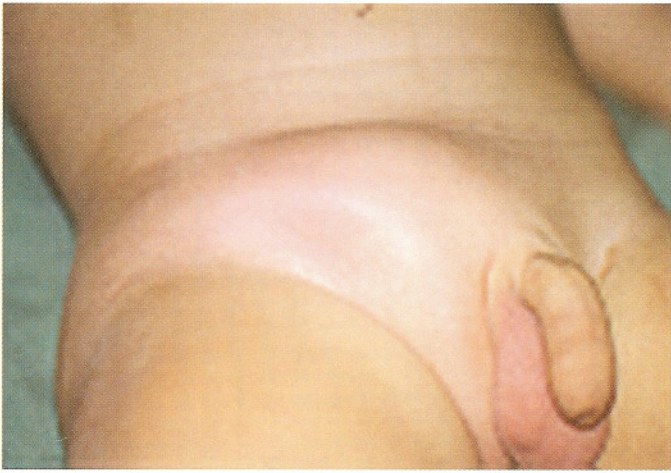A infecção do trato urinário no recém-nascido, independentemente da causa, deve ser considerada emergência urológica. Essas crianças necessitam de tratamento com antibióticos por via intravenosa porque já está bem claro que isso, pode evitar o desenvolvimento de cicatrizes renais, independentemente da causa.

O exame físico neonatal é de suma importância e deve ser realizado com muita atenção. Doenças como síndrome de "prune-belly", mielomeningocele, anomalias anorretais, extrofia de bexiga, extrofia de cloaca, epispádia, hipospádia e as anomalias do desenvolvimento do sexo podem ser diagnosticadas pela inspeção atenciosa do recém-nascido. No passado, costumava-se examinar com atenção o coto umbilical à procura das duas artérias e da veia umbilical, pois acreditava-se que a existência de artéria umbilical única era associada ao índice aumentado de anomalias renais. Em 1998, no entanto, Thummala e cols., ao realizarem uma metanálise de 37 estudos tentando encontrar alguma associação entre anomalias renais e a presença de artéria umbilical única, chegaram à conclusão de que apenas uma em

cada 14 crianças apresentava anomalias renais que, na maioria dos casos, eram sem significância clínica<sup>48</sup>.

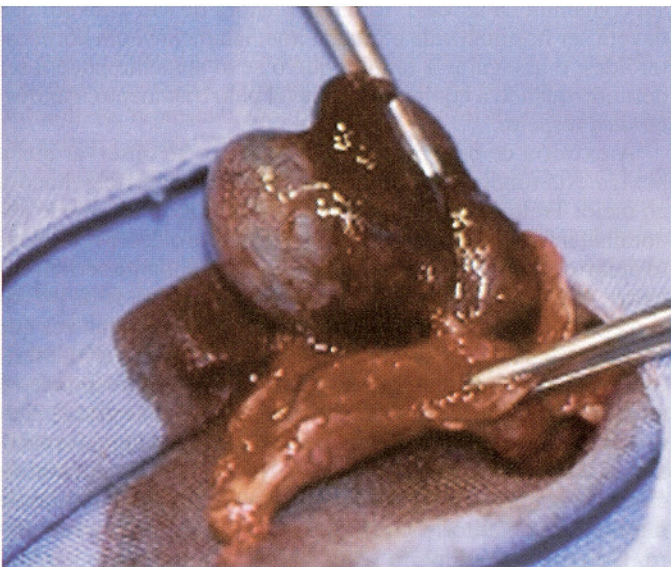
A palpação cuidadosa dos órgãos genitais do recém-nascido do sexo masculino pode mostrar a existência de distopia testicular (criptorquidia), de hidrocele associada ou não a hérnia inguinal, torção neonatal do testículo ou mesmo de tumor. Deve-se pensar em hidrocele quando, pela transluminação do escroto, o testículo puder ser visto em meio a grande volume de líquido. Caso o líquido possa ser esvaziado para a cavidade abdominal, mediante leve pressão no escroto, hérnia inguinal estará associada e deverá ser corrigida o mais rapidamente possível para evitar o encarceramento ou mesmo o estrangulamento, que ocorre quando a hérnia encarcerada (Figura 30.14) acarreta a necrose do conteúdo herniário, ou o sofrimento do testículo em função da pressão que o conteúdo herniário pode exercer sobre o cordão espermático. As hidroceles não-comunicantes são geralmente bilaterais e não devem ser corrigidas cirurgicamente, pois na grande maioria dos casos não mais estarão





**Fig. 30.14** Paciente com dor abdominal, vômitos e aumento de volume da região inguinal direita.

presentes ao final do primeiro ano de vida. O cisto de cordão espermático se forma, do mesmo modo que nas hérnias inguinais e hidroceles comunicantes, quando o conduto peritônio-vaginal mantém-se permeável após o nascimento. No caso do cisto, ocorre fechamento parcial do conduto a montante e a jusante da massa, e o diagnóstico pode ser realizado ao se localizar uma estrutura transluminável à palpação da virilha. Na torção de testículo do recém-nascido, geralmente observa-se massa não dolorosa, unilateral, acompanhada de aumento do escroto, que pode estar equimótico ou eritematoso. Não existe consenso sobre se o recém-nascido deve ser operado assim que o diagnóstico de torção de testículo é realizado, pois é muito pouco provável que o testículo isquêmico possa ser salvo na intervenção cirúrgica. Na verdade, a operação deve ser realizada porque é a única maneira realmente confiável de se confirmar o diagnóstico (Figura 30.15) e para prevenir a torção do testículo contralateral, fixando-o ao escroto<sup>49</sup>.




**Fig. 30.15** Torção do testículo – aspecto cirúrgico de isquemia testicular.

A existência de uma anomalia no desenvolvimento do sexo deve ser sempre tratada de maneira prudente, mas objetiva. Deve-se iniciar a avaliação com uma história cuidadosa dos medicamentos que a mãe tomou durante a gestação, sugerindo virilização exógena em feto do sexo feminino, e saber da eventual existência de morte neonatal na família, sugerindo a possibilidade de hiperplasia congênita da adrenal, forma “perdedora de sal” (Figura 30.16)<sup>50,51</sup>.

O exame físico deve ser cuidadoso ao avaliar a estrutura fállica, procurando observar o local de implantação da uretra, e a existência ou não de corda uretral, que provoca encurvamento dorsal dos corpos cavernosos. A identificação de hipospádia acompanhada de distopia testicular (Figura 30.17) deve levar à procura de pseudo-hermafroditismo masculino, de hermafroditismo verdadeiro ou de disgenesia gonadal mista<sup>52,53</sup>.

Deve-se observar atentamente as eminências laterais (escroto ou grandes lábios) que poderão estar mais escuras nas crianças portadoras de hiperplasia congênita da adrenal, uma vez que o ACTH, que sempre está aumentado, tem estrutura molecular semelhante à do hormônio estimulante de melanócito (MSH), e pode hiperpigmentar toda a região perineal. A existência de duas gônadas no escroto praticamente exclui a possibilidade de hiperplasia congênita da adrenal em criança do sexo feminino. Deve-se, nesses casos, procurar palpar a gônada com atenção, pois a existência de dois testículos, em que se consegue definir bem o epidídimo, fala a favor de pseudo-hermafroditismo masculino.



**Fig. 30.16** Anomalia no desenvolvimento do sexo – paciente portadora de hiperplasia adrenal congênita, clitoromegalia e pregas labioescrotais hiperpigmentadas.



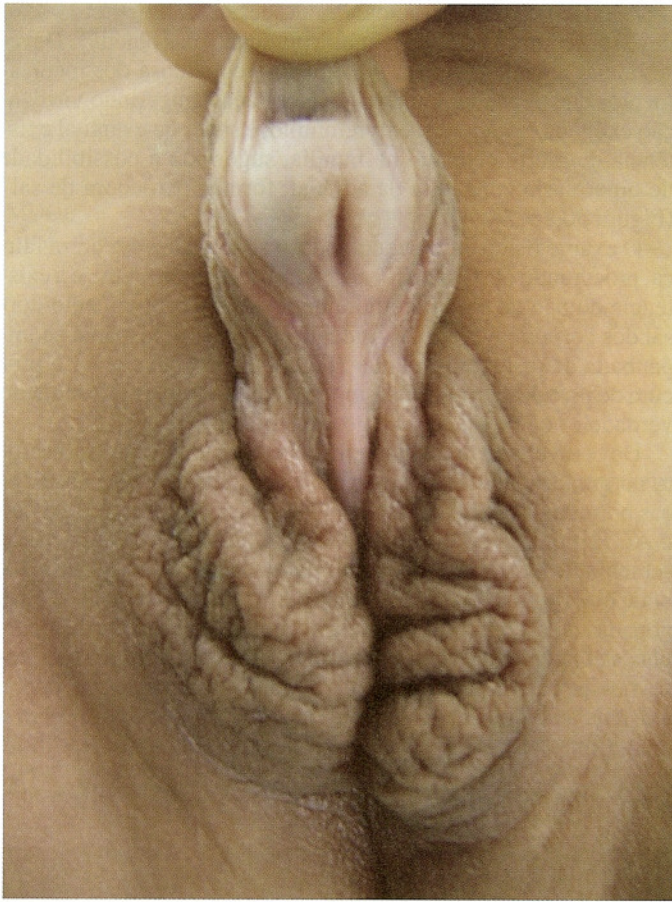

Fig. 30.17 Hipospádia proximal com ausência de gônadas no escroto.

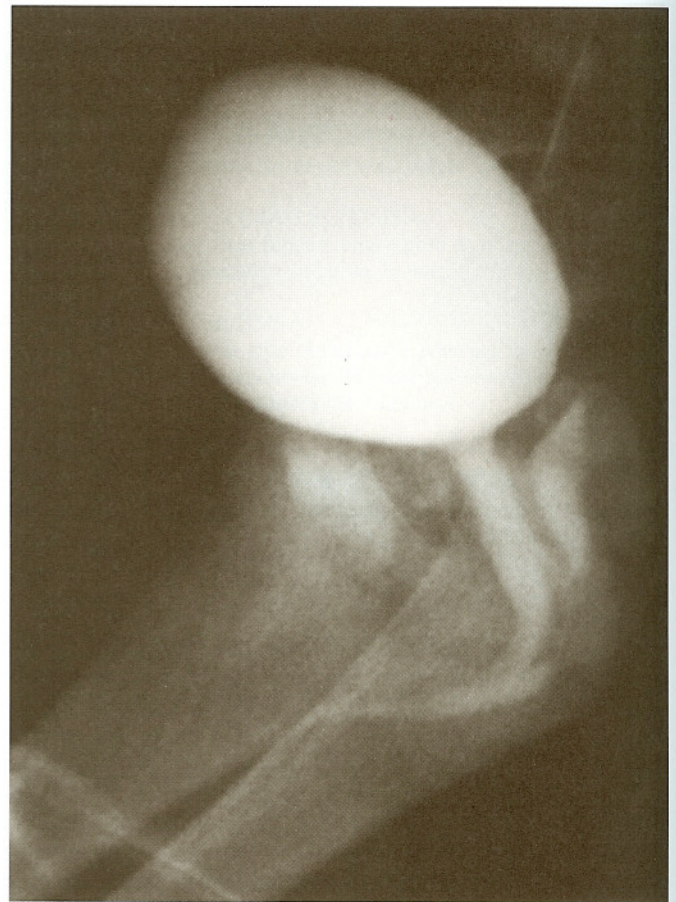

Fig. 30.18 Radiografia contrastada realizada durante o exame endoscópico – uretra masculinizada com inserção alta da vagina.

Por outro lado, uma criança muito virilizada, em que não se consegue palpar nenhuma das gônadas, até prova em contrário, tem pseudo-hermafroditismo feminino por hiperplasia congênita da adrenal<sup>51</sup>.

Deve-se realizar um toque retal cuidadoso, com o quinto dedo, pois as crianças portadoras de hiperplasia congênita da adrenal têm um útero palpável, tendo-se a sensação tátil de um cordão endurecido na face anterior da ampola retal. Nesses casos, a avaliação laboratorial inicial inclui a obtenção de um cariótipo, porém uma análise de hibridização por fluorescência *in situ* (FISH) permite a identificação do sexo genético muito mais rapidamente. O exame da cromatina sexual a partir do raspado bucal acaba deixando muitas incertezas, e não deve mais ser recomendado nos dias atuais. O estudo sérico dos bioprodutos da síntese dos hormônios esteróides deve ser realizado prontamente, e complementado pela dosagem urinária de 17-cetoesteróides e 17-hidroxiprogesterona. O exame ultra-sonográfico do abdômen pode localizar o útero e os ovários, que estão sempre presentes nesses casos.

Exame endoscópico deverá ser realizado ainda na primeira semana de vida, procurando observar a existência de seio urogenital, o local de implantação da vagina e da uretra e a existência ou não do verumontano. Durante o exame, pode-se realizar exploração radiográfica com injeção de contraste iodado procurando identificar claramente todas as cavidades (Figura 30.18).

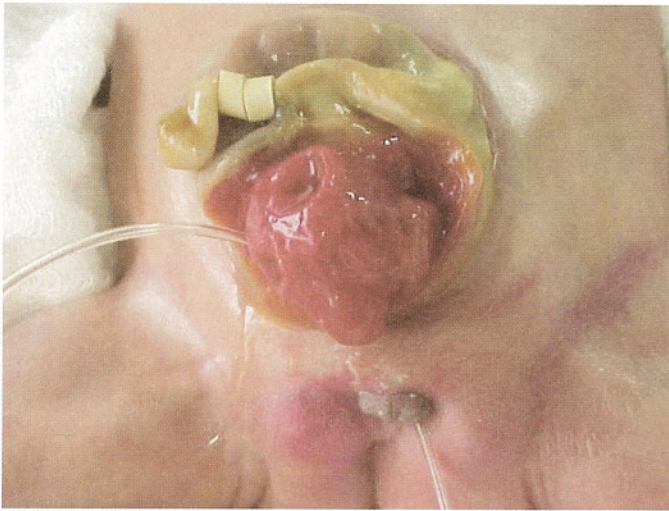
A existência de assimetria gonadal, seja pela presença de gônadas de consistência diferente, seja pela palpação de gônada de um lado e a não palpação de qualquer gônada do outro lado,

sugere a existência de hermafroditismo verdadeiro ou de disgenesia gonadal.

A decisão com relação ao sexo em que a criança será criada é complexa e deverá ser tomada somente por uma equipe multidisciplinar. A missão do pediatra que inicialmente entra em contato com a família é verificar se a criança não tem uma hiperplasia congênita da adrenal, forma perdedora de sal, caso em que deverá ser hospitalizada e tratada imediatamente com corticosteróides, e assegurar à família que o sexo somente poderá ser definido quando a equipe responsável pelo tratamento manifestar-se a respeito.

A extrofia de bexiga é diagnosticada ao se observar que a bexiga está totalmente aberta, expondo sua superfície mucosa ao meio. Trata-se de defeito de mesenquimação da parede abdominal infra-umbilical que se rompe durante o desenvolvimento embrionário e expõe estruturas que normalmente seriam cobertas pela cavidade pélvica. Quando essa ruptura se dá precocemente, ocorre extrofia de cloaca (Figura 30.19), uma vez que a bexiga ainda não se diferenciou do aparelho digestivo inferior, e o que se vê é uma placa mucosa interna correspondente ao intestino, geralmente à região ileocecal, e duas placas laterais correspondendo aos segmentos que normalmente formariam a bexiga. Tanto a extrofia de bexiga quanto a extrofia de cloaca, ao ocorrerem no sexo feminino, vêm acompanhadas de duplicidade do clitóris, com anteriorização da vagina e do útero. No sexo masculino, o pênis nasce rebatido sobre o abdômen em função de um encurtamento dos corpos cavernosos que são abertos, mais largos e mais curtos que normalmente. Há



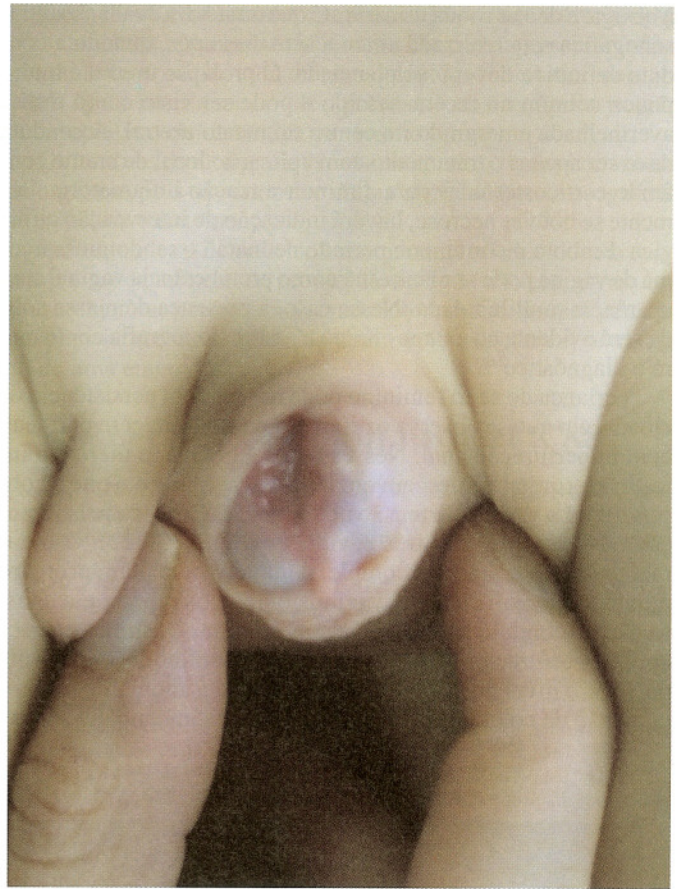

**Fig. 30.19** Placa cloacal – hemibexigas direita e esquerda separadas por alça intestinal ileal.

grande afastamento dos ossos púbicos e anteversão de toda a cintura pélvica. O tratamento, tanto da extrofia de cloaca quanto da extrofia de bexiga, envolve osteotomia dos ossos ilíacos para poder aproximar as bordas do púbis e o fechamento da placa vesical. No caso da extrofia de cloaca, o intestino deverá ser tratado por abaixamento do intestino grosso ou por colostomia definitiva. Os casos de extrofia de cloaca costumam ser muito complexos, quase sempre acompanhados de onfalocele e mielomeningocele, o que dificulta sobremaneira seu tratamento. É importante reconhecer a doença logo no primeiro dia de vida, e encaminhar a criança para as equipes cirúrgicas responsáveis pelo tratamento que deverão realizar a intervenção nas primeiras 48 horas de vida<sup>35,37</sup>.

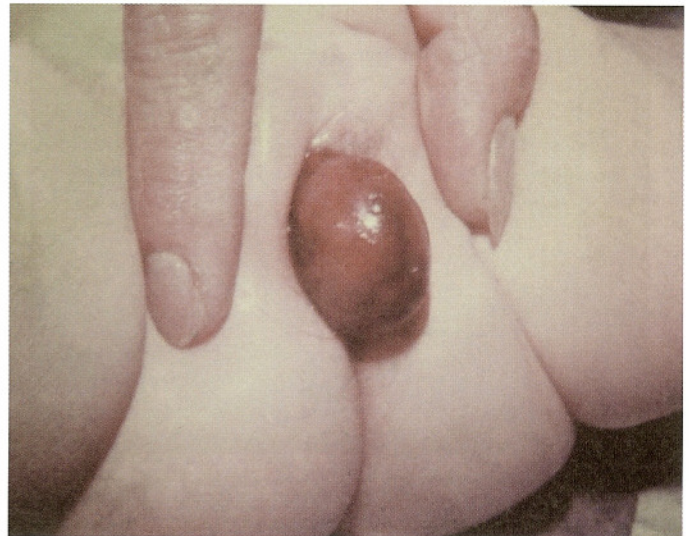Epispádia é a abertura da uretra na face dorsal do pênis (Figura 30.20). Quando o meato uretral se abre após o esfíncter externo, a criança será continente e o tratamento consistirá de uretroplastia semelhante à que se realiza nas crianças portadoras de hipospádia. Quando o meato uretral se abre antes do esfíncter externo, no entanto, o tratamento será muito semelhante ao das crianças portadoras de extrofia de bexiga, exigindo também intervenção específica para a continência urinária. Na realidade, a epispádia também é causada por ruptura da membrana cloacal intra-útero, representando, portanto, uma forma mais atenuada de extrofia vesical<sup>54,55</sup>.

O aparecimento de massa no períneo de recém-nascido do sexo feminino sugere a existência de cisto periuretral, de imperforação himenal, de prolapso uretral ou de prolapso de ureterocele ectópica. O cisto periuretral é a entidade mais comum, notando-se delicada massa esbranquiçada, recoberta por epitélio e que, em geral, tem as dimensões de uma bola de gude. A incisão e a drenagem do cisto levam à cura em quase todos os casos. A imperforação himenal pode manifestar-se como massa fazendo protuberância a partir da superfície interna da vagina e geralmente vem acompanhada de hidrometrocolpos. Nesses casos, palpa-se massa na região hipogástrica, e a retenção urinária pode ser importante a ponto de causar hidronefrose e dificultar a micção. O melhor tratamento é a incisão himenal com drenagem do hidrometrocolpos. No caso de haver prolapso de ureterocele ectópica, observa-se massa de cor avermelhada (Figura 30.21) ou já francamente necrótica, emergindo de forma excêntrica pela



**Fig. 30.20** Pênis epispádico – uretra exposta na sua porção peniana dorsal e glândula fendida.

uretra. A bexiga pode ser palpável devido à obstrução urinária, algumas vezes já sendo acompanhada de hidronefrose bilateral. A ultra-sonografia geralmente confirma o diagnóstico mostrando também a duplicidade pielocalicial que sempre está presente. Deve-se puncionar a ureterocele, para facilitar a redução da massa

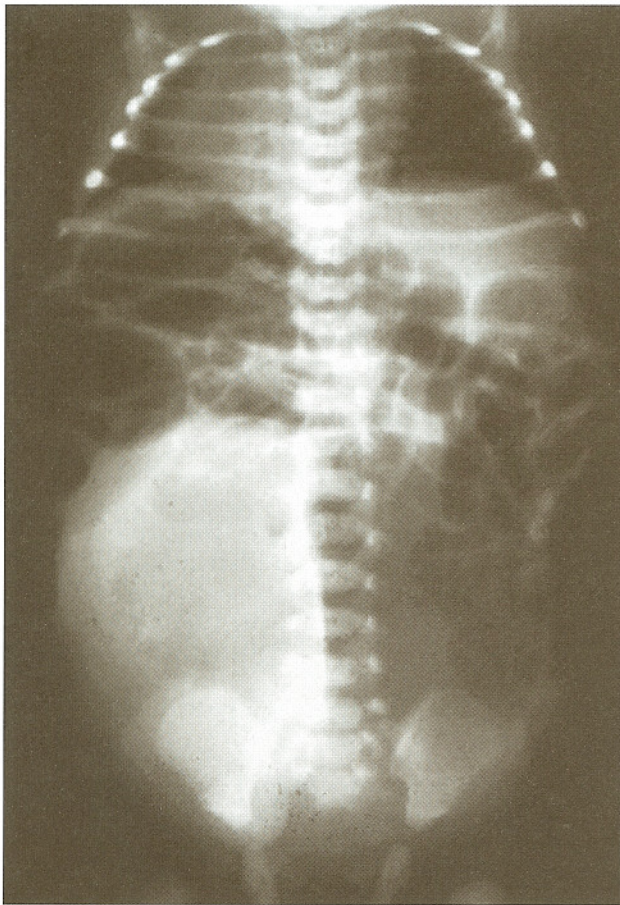


**Fig. 30.21** Ureterocele prolapsada.



à bexiga, e deixar sonda urinária até que uma nova avaliação ultrasonográfica seja realizada cinco a sete dias após, quando a conduta definitiva deverá ser planejada. O prolapso uretral é muito pouco comum no recém-nascido e pode ser visto como massa avermelhada emergindo no centro do meato uretral. A conduta deve ser apenas o tratamento com aplicação local de creme contendo corticosteróides para diminuir a reação inflamatória. Somente se houver necrose, haverá indicação de intervenção cirúrgica. Embora incomum no período neonatal, o rhabdomyosarcoma de vagina pode se manifestar como protuberância vaginal com aparência multilobulada. Nesse caso, a presença de massa sólida será evidente ao exame clínico e a ultra-sonografia confirmará o diagnóstico<sup>56</sup>.

A criança do sexo feminino pode nascer com persistência de cloaca, em que se observa orifício único de drenagem perineal, com imperfuração anal. Nesses casos a bexiga, o útero e o intestino terminal coalescem em uma só cavidade e o que se observa é uma grande distensão abdominal provocada pela retenção das secreções das três cavidades (Figura 30.22). O tratamento dessas crianças é complexo mas envolve, num primeiro momento, a realização de vaginostomia, colostomia e a construção de conduto para a drenagem urinária. Quando a criança com imperfuração anal for do sexo masculino, é importante detectar o nível do coto retal para saber se a anomalia necessita ou não de colostomia prévia, antes do tratamento definitivo,



**Fig. 30.22** Raios X simples de abdômen de recém-nascido do sexo feminino sem eliminar mecônio nas primeiras 48 horas – grande área de opacidade ocupando o hemiabdomen direito correspondente a acúmulo de urina em vagina dilatada.

e se existem ou não fístulas para a bexiga ou uretra. Já nas meninas, as fístulas comunicam o reto com a vagina ou com a vulva e o tratamento, como no caso dos meninos, envolve ou intervenção perineal de abaixamento do coto retal ou colostomia para derivação das fezes ainda nas primeiras 48 horas de vida<sup>57</sup>.

A saída de urina pelo umbigo ocorre geralmente nas crianças portadoras de síndrome de “prune-belly”, mas pode ocorrer, no entanto, nos casos em que o úraco não se fechou completamente, devendo-se sempre ter em mente que as pressões de micção no primeiro ano de vida são sempre muito elevadas, principalmente nos meninos. Quando houver infecção do úraco, geralmente existe cisto no trajeto entre a cicatriz umbilical e a bexiga, sendo importante a excisão da massa para evitar infecções do trato urinário ou mesmo uma peritonite bacteriana. O exame ultra-sonográfico confirmará o diagnóstico, e a uretrocistografia miccional poderá deixar patente o trajeto do úraco e mostrar eventual refluxo vésico-ureteral, cuja existência deverá levar à suspeita de disfunção miccional<sup>58</sup>.

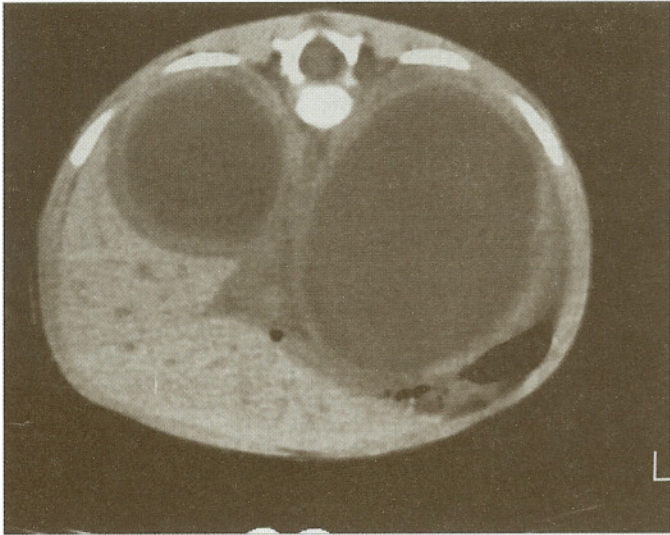
A existência de massa abdominal no recém-nascido deve sugerir a existência de hidronefrose, de doença cística renal, de hemorragia adrenal, de bexiga dilatada, de malformações gastrointestinais ou de tumores. O exame físico cuidadoso deve precisar o local, a mobilidade e as dimensões da massa e a ultra-sonografia geralmente é suficiente para o diagnóstico preciso<sup>59,62</sup>.

A presença de massa renal sugere a existência de nefroma mesoblástico. Esse tumor transforma todo rim em massa homogênea que pode ser considerada potencialmente maligna, cuja ressecção é, portanto, necessária. Ele pode, eventualmente, estar associado com poliídramnio. O tumor de Wilms ou nefroblastoma raramente aparece no período neonatal. Já o neuroblastoma pode ser detectado como massa cística na supra-renal, podendo ter metástases, principalmente hepáticas, cutâneas ou de medula óssea. Nesses casos, já foi possível demonstrar que alguns fetos podem sofrer a consequência dos efeitos metabólicos da secreção excessiva de noradrenalina, observando-se taquicardia e hipertensão. Alguns recém-nascidos, em função do aumento da secreção do peptídeo intestinal vasoativo (VIP) podem apresentar diarreia importante, com desidratação e hipopotassemia, que deve ser corrigida rapidamente. Outra forma de apresentação do neuroblastoma ocorre quando os anticorpos produzidos contra as células tumorais atacam o tecido neurológico normal, causando ataxia, movimentos rápidos e incoordenados dos olhos (opsoclonus) e, em alguns casos, mioclonia generalizada<sup>63-73</sup>.

A existência de hemorragia adrenal é relativamente comum, sendo fator predisponente o trabalho de parto prolongado em recém-nascido com peso superior a 3,5kg ao nascer. A criança quase sempre apresenta anemia, choque e massa abdominal (Figura 30.23). O exame ultra-sonográfico ou de tomografia computadorizada (Figura 30.23) mostrará a massa supra-renal hiperecogênica, que pode ter aspecto semelhante ao de um neuroblastoma. Exame de ressonância magnética abdominal poderá ser necessário para diferenciar as massas. Nos casos de hemorragia adrenal, geralmente não existe indicação cirúrgica e o tratamento é quase sempre apenas expectante<sup>74,75</sup>.

O recém-nascido com aumento dos rins, hematúria, anemia, trombocitopenia e história de parto prolongado pode ser portador de trombose de veia renal. A provável causa é uma diminuição do fluxo sanguíneo por diminuição da pressão arterial, policitemia ou desidratação. Em 20% dos casos, a trombose é bilateral, mas quase nunca se propaga para a circulação central. O diagnóstico deve ser confirmado com ultra-sonografia que mostrará o trombo e o aumento da massa renal. Deve-se ini-





**Fig. 30.23** Tomografia de adrenal de neonato em mau estado geral – lesões expansivas intracapsulares nas adrenais.

cialmente restabelecer o equilíbrio hídrico e eletrolítico e, embora ainda existam controvérsias com relação ao tratamento específico, o uso de anticoagulantes ou fibrinolíticos tem indicação precisa nesses casos<sup>76-82</sup>.

A existência de hipertensão arterial e hematuria pode ser sugestiva de trombose da artéria renal. Em geral, existem evidências de cateterização da artéria umbilical e a insuficiência renal pode ser o achado inicial, com proteinúria e insuficiência cardíaca congestiva. Pode haver trombose da aorta associada. O exame ultra-sonográfico geralmente confirma o diagnóstico e a extensão do trombo. O tratamento inclui terapia trombolítica, controle da hipertensão e, muitas vezes, requer a ressecção do rim, que se torna afunçãoante<sup>83</sup>.

Crianças maiores, com dor abdominal aguda, devem ser examinadas imediatamente. Deve-se pensar em infecção do trato urinário, constipação intestinal, apendicite aguda, litíase urinária ou torção do cordão espermático. Algumas crianças com torção de cordão espermático apresentam dor abdominal e quase nenhuma queixa de dor na região escrotal. O exame físico deve ser cuidadoso, palpando-se os dois testículos com a criança relaxada e estimulando a superfície interna da coxa, pois o reflexo cremastérico costuma estar ausente em caso de torção de cordão. É importante lembrar que os tumores testiculares costumam ocorrer com maior frequência ao redor dos 2 anos e perto da puberdade. A criança pode apresentar hérnia encarcerada já em fase de estrangulamento e, nesse caso, ela deverá apresentar febre e distensão abdominal. Deve-se evitar qualquer tentativa de redução manual da hérnia que deverá ser corrigida cirurgicamente. Pode haver torção das hidátides testiculares, que são restos embrionários ligados ao testículo e que, ao torcerem ao longo do próprio eixo, provocam dor muito localizada, geralmente sem edema escrotal. A criança pode também apresentar orquiepididimite cuja evolução pode provocar dor e edema local, tornando muito difícil o diagnóstico diferencial. Deve-se, no entanto, sempre ter em mente que: “qualquer criança, com massa escrotal dolorosa, deve ser submetida a exploração cirúrgica, caso o diagnóstico de certeza não possa ser estabelecido”. Não tem sentido aguardar por exames complementares que não possam ser realizados de pronto, quando existe o risco de que o testículo já se encontre em grau irremediável de isquemia no momento da exploração cirúrgica.

Criança, ou adolescente, com hematuria macroscópica, deve ser examinada sem nenhuma demora. Ela pode apresentar infecção do trato urinário, com ou sem cálculos, ou traumatismo genital. Mais raramente, pode apresentar obstrução da junção ureteropielica, cistite cística ou mesmo tumor.

Os tumores da criança devem também ser tratados como caso de urgência, pois a presteza no diagnóstico melhora o prognóstico e facilita o tratamento.

Enfim, nunca é demais lembrar que uma criança doente deve sempre ser examinada de pronto! Pode-se ou não encontrar uma causa objetiva, porém um diagnóstico precoce sempre permite um planejamento adequado do tratamento, mesmo em se tratando de uma emergência.

## REFERÊNCIAS BIBLIOGRÁFICAS

- ADRA AM, MEJIDES AA, DENNAOUI MS, BEYDOUN SN — Fetal pyelectasis: is it always “physiologic”? *Am J Obstet Gynecol*, **173**: 1263-1266, 1995.
- CHEVALIER RL — Pathophysiology of obstructive nephropathy in the newborn. *Semin Nephrol*, **18**: 585-593, 1998.
- CHEVALIER RL, KIM A, THORNHILL BA, WOLSTENHOLME JT — Recovery following relief of unilateral ureteral obstruction in the neonatal rat. *Kidney Int*, **55**: 793-807, 1999.
- CORTEVILLE JE, GRAY DL, CRANE JP — Congenital hydronephrosis: Correlation of fetal ultrasonographic findings with infant outcome. *Am J Obstet Gynecol*, **165**: 384-388, 1991.
- DOCIMO SG & SILVER RI — Renal ultrasonography in newborns with prenatally detected hydronephrosis: Why wait? *J Urol*, **157**: 1387-1389, 1997.
- FREEDMAN AL, BUKOWSKI TP, SMITH CA, EVANS MI, JOHNSON MP, GONZALEZ R — Fetal therapy for obstructive uropathy: diagnosis specific outcomes. *J Urol*, **156**(2Pt2):720-724, 1996.
- FREEDMAN AL, JOHNSON MP, GONZALEZ R — Fetal therapy for obstructive uropathy: past, present, future? *Pediatr Nephrol*, **14**: 167-176, 2000.
- PETERS CA, CARR MC, LAIS A, RETIK AB, MANDELL J — The response of the fetal kidney to obstruction. *J Urol*, **148**(2Pt2): 503-509; 1992.
- SCOTT J & RENWICK M — Antenatal diagnosis of congenital abnormalities in the urinary tract. *Br J Urol*, **62**: 295-300; 1987.
- COPLIN DE, HARE JY, ZDERIC SA, CANNING DA, SNYDER 3<sup>rd</sup> HM, DUCKETT JW — 10-Year experience with prenatal intervention for hydronephrosis. *J Urol*, **156**: 1142-1145, 1996.
- HARRISON MR, NAKAYAMA DK, NOALL RA, de LORIMIER AA — Correction of congenital hydronephrosis in utero: II. decompression reverses the effects of obstruction on the fetal lung and urinary tract. *J Pediatr Surg*, **17**: 965, 1982.
- HELIN I & PERSSON PH — Prenatal diagnosis of urinary tract abnormalities by ultrasound. *Pediatrics*, **78**: 879-883, 1986.
- JOHNSON MP, BUKOWSKI TP, REITTMAN C, ISADA NB, PRYDE PG, EVANS MI — In utero surgical treatment of fetal obstructive uropathy: a new comprehensive approach to identify appropriate candidates for vesicoamniotic shunt therapy. *Am J Obstet Gynecol*, **170**: 1770-1779, 1994.
- OLIVEIRA EA, DINIZ JS, CABRAL AC, PEREIRA AK, LEITE HV, COLOSIMO EA, Vilasboas AS — Predictive factors of fetal urethral obstruction: a multivariate analysis. *Fetal Diagn Ther*, **15**: 180-186, 2000.
- SHIMADA K, HOSOKAWA S, TOHDA A, MATSUMOTO F, SUZUKI M, MORIMOTO Y — Follow-up of children after fetal treatment for obstructive uropathy. *Int J Urol*, **5**: 312-316, 1998.
- CARDWELL MS — Bilateral renal agenesis: clinical implications. *South Med J*, **81**: 327-328, 1988.
- DOCIMO SG, LUETIC T, CRONE RK, DAVIES P, REID L, RETIK AB, MANDELL J — Pulmonary development in the fetal lamb with severe bladder outlet obstruction and oligohydramnios: a morphometric study. *J Urol*, **142**(2Pt1): 657-660, 1989.
- BARSS VA, BENACERRAF BR, Frigoletto Jr. FD — Second trimester oligohydramnios: a predictor of poor fetal outcome. *Obstet Gynecol*, **64**: 608-610, 1984.
- MANNING FA, HILL LM, PLATT LD — Qualitative amniotic fluid volume determination by ultrasound: antepartum detection of intrauterine growth retardation. *Am J Obstet Gynecol*, **139**: 254, 1981.
- QUEENAN JT, THOMPSON W, WHITFIELD C — Amniotic fluid volumes in normal pregnancies. *Am J Obstet Gynecol*, **114**: 34, 1972.
- TAKEUCHI H, KOYANAGI T, YOSHIZATO T, TAKESHI T, SATOH S, NAKANO H — Fetal urine production at different gestational ages: correlation to various compromised fetuses in utero. *Early Hum Dev*, **40**: 1.11, 1994.
- GAUTHIER F, MONTUPET P, RENOARD C, MELIN Y, DE DREUZY O, VALAYER J, FREITAS L — Prise en charge des uropathies de diagnostic pré-natal. *Chirurgie Pédiatrique*, **28**: 215-219, 1987.



23. FITZSIMONS PJ, FROST RA, MILLWARD S, DE MARIA J, TOI A — Prenatal and immediate postnatal ultrasonographic diagnosis of ureterocele. *Can Assoc Radiol J*, **37**: 189-191, 1986.
24. SCHOENECKER SA, CYR DR, MACK LA, SHUMAN VP, LENKE RR — Sonographic diagnosis of bilateral fetal renal duplication with ectopic ureteroceles. *J Ultrasound Med*, **4**: 617-618, 1985.
25. VERGANI P, CERUTI P, LOCATELLI A, MARIANI E, PATERLINI G, ZORLONI C, GHIDINI A — Accuracy of prenatal ultrasonographic diagnosis of duplex renal system. *J Ultrasound Med*, **18**: 463-467, 1999.
26. AVNIEF, THOUA Y, LALMAND B, DIDIER F, DROULE P, SCHULMAN CC — Multicystic dysplastic kidney: natural history from in utero diagnosis and postnatal followup. *J Urol*, **138**: 1420-1424, 1987.
27. BEARMAN SB, HINE PL, SANDERS RC — Multicystic kidney: a sonographic pattern. *Radiology*, **118**: 685-688, 1976.
28. CECCHERINI I, LITUANIA M, CORDONE MS, PERFUMO F, GUSMANO R, CALLEA F, ARCHIDIACONO N, ROMEO G — Autosomal dominant polycystic kidney disease: prenatal diagnosis by DNA analysis and sonography at 14 weeks. *Prenat Diagn*, **9**: 751-758, 1989.
29. COLE BR, CONLEY SB, STAPLETON FB — Polycystic kidney disease in the first year of life. *J Pediatr*, **111**: 693, 1987.
30. EDWARDS OP & BALDINGER S — Prenatal onset of autosomal dominant polycystic kidney disease. *Urology*, **34**: 265-270, 1989.
31. MINEVICHE, WACKSMAN J, PHIPPS L, LEWIS AG, SHELDON CA — The importance of accurate diagnosis and early close followup in patients with suspected multicystic dysplastic kidney. *J Urol*, **158**(3Pt2): 1301-1304, 1997.
32. SANDERS RC & HARTMANDS — The sonographic distinction between neonatal multicystic kidney and hydronephrosis. *Radiology*, **151**: 621-625, 1984.
33. ABBOTT JF, LEVINE D, WAPNER R — Posterior urethral valves: inaccuracy of prenatal diagnosis. *Fetal Diagn Ther*, **13**: 179-283, 1998.
34. AUSTIN PF, HOMS YL, GEARHART JP, PORTER K, GUIDI C, MADSEN K, MAIZELS M — The prenatal diagnosis of cloacal extrophy. *J Urol*, **160**(3 Pt 2): 1179-1181, 1998.
35. BARTH RA, FILLY RA, SONDEHEIMER FK — Prenatal sonographic findings in bladder extrophy. *J Ultrasound Med*, **9**: 359-361, 1990.
36. BELLINGER MF, COMSTOCK CH, GROSSOD, ZAINOR — Fetal posterior urethral valves and renal dysplasia at 15 weeks gestational age. *J Urol*, **129**: 1238-1239, 1983.
37. GEARHART JP, BEN-CHAIM J, JEFFS RD, SANDERS RC — Criteria for the prenatal diagnosis of classic bladder extrophy. *Obstet Gynecol*, **85**: 961-964, 1995.
38. CLOSE CE, CARR MC, BURNS MW, MITCHELL ME — Lower urinary tract changes after early valve ablation in neonates and infants: Is early diversion warranted? *J Urol*, **157**: 984-988, 1997.
39. ADAMS MC, LUDLOW J, BROCK 3<sup>RD</sup> JW, RINK RC — Prenatal urinary ascites and persistent cloaca: risk factors for poor drainage of urine or meconium. *J Urol*, **160**(6Pt1): 2179-2181, 1998.
40. ADZICK NS, HARRISON MR, FLAKE AW, DE LORIMIER AA — Urinary extravasation in the fetus with obstructive uropathy. *J Pediatr Surg*, **20**: 608-615, 1985.
41. AHMED S, BORGHOL M, HUGOSSON C — Urinoma and urinary ascites secondary to calyceal perforation in neonatal posterior urethral valves. *Br J Urol*, **79**: 991-992, 1997.
42. HUANG CJ, CHENG YR — Urinary ascites in young infants: report of 9 cases. *J Singapore Paediatr Soc*, **32**: 121-124, 1990.
43. MISRA MC, SETHI RS, KUMAR R — Neonatal ascites: a clinical manifestation of obstructive uropathy. *J Indian Med Assoc*, **85**: 240-241, 1987.
44. BAUER SB, DYROFM, KRARUP C, COLODNY AH, MANDELL J, RETIK AB — The unrecognized neuropathic bladder of infancy. *J Urol*, **142**(2Pt2): 589-591, 1989.
45. BAUER SB — The challenge of the expanding role of urodynamic studies in the treatment of children with neurological and functional disabilities. *J Urol*, **160**: 527-528, 1998.
46. MCGUIRE EJ, WOODSIDE JR, BORDEN TA — Upper urinary tract deterioration in patients with myelodysplasia and detrusor hypertonia: a followup study. *J Urol*, **129**: 823-826, 1983.
47. JAYANTHI VR, MCLORIE GA, KHOURY AE, CHURCHILL BM — The effect of temporary cutaneous diversion on ultimate bladder function. *J Urol*, **154**: 889-892, 1995.
48. THUMMALA MR, RAJU TN, LANGENBERG P — Isolated single umbilical artery anomaly and the risk for congenital malformations: a meta-analysis. *J Pediatr Surg*, **33**: 580-585, 1998.
49. LA QUAGLIA MP, BAUER SB, ERAKLIS A, FEINS N, MANDELL J — Bilateral neonatal torsion. *J Urol*, **138**(4Pt2): 1051-1054, 1987.
50. BENACERRAF BR, SALTZMAN DH, MANDELL J — Sonographic diagnosis of abnormal fetal genitalia. *J Ultrasound Med*, **8**: 613-617, 1989.
51. FREITAS FILHO LG, CARNEVALE J, MELO CE, LAKS M, CALCAGNO SILVA M — A posterior-based omega-shaped flap vaginoplasty in girls with congenital adrenal hyperplasia caused by 21-hydroxylase deficiency. *BJU International*, **91**: 263-267, 2003.
52. KAEFER M, DIAMOND D, HENDREN WH, VAMULLAPALLI S, BAUER SB, PETERS CA, ATALA A, RETIK AB — The incidence of intersexuality in children with cryptorchidism and hypospadias: stratification based on gonadal palpability and meatal position. *J Urol*, **162**(3Pt2): 1003-1007, 1999.
53. HADJIATHANASIOU CG, BRAUNER R, LORTAT-JACOB S, NIVOT S, JAUBERT F, FELLOUS M, NIHOUL-FÉKÉTÉ C, RAPPAPORT R — True hermaphroditism: genetic variants and clinical management. *J Pediatr*, **125**(5Pt1): 738-744, 1994.
54. GEARHART JP, MATHEWS RI, TAYLOR S, JEFFS RD — Combined bladder closure in epispadias repair and the reconstruction of bladder extrophy. *J Urol*, **160**(3Pt2): 1182-1190, 1998.
55. GEARHART JP — The extrophy-epispadias complex in the new millennium: science, practice and policy. *J Urol*, **162**: 1421-1423, 1999.
56. ANDRASSY RJ, HAYS DM, RANEY RB, WIENER ES, LAWRENCE W, LOBE TE, CORPON CA, SMITH M, MAURER HM — Conservative surgical management of vaginal and vulvar pediatric rhabdomyosarcoma: A report from the Intergroup Rhabdomyosarcoma Study III. *J Pediatr Surg*, **30**: 1034-1037, 1995.
57. HENDREN WH — Cloaca, the most severe degree of imperforate anus: experience with 195 cases. *Ann Surg*, **228**: 331-346, 1998.
58. CILENTO JR, BG, BAUER SB, RETIK AB, PETERS CA, ATALA A — Urachal anomalies: defining the best diagnostic modality. *Urology*, **52**: 120-122, 1998.
59. FREITAS L, GOLDSZMIDT D, DUBOUSSET AM, VALAYER J — Occlusion intestinale basse par lactoazoard. *Chirurgie Pédiatrique*, **29**: 351-352, 1988.
60. HARTMAN GE, SHOCHAT SJ — Abdominal mass lesions in the newborn: Diagnosis and treatment. *Clin Perinatol*, **16**: 123-135, 1989.
61. MCVICAR M, MARGOULEFF D, CHANDRAM — Diagnosis and imaging of the fetal and neonatal abdominal mass: an integrated approach. *Adv Pediatr*, **38**: 135-149, 1991.
62. SCHWARTZ MZ & SHAUL DB — Abdominal masses in the newborn. *Pediatr Rev* **11**: 172-179, 1989.
63. ACHARYA S, JAYABOSE S, KOGAN SJ, TUGAL O, BENECK D, LESLIE D, SLIMD — Prenatally diagnosed neuroblastoma. *Cancer*, **80**: 304-310, 1997.
64. APPLGATE KE, GHEI M, PEREZ-ATAYDE AR — Prenatal detection of a Wilms' tumor. *Pediatr Radiol*, **29**: 65-67, 1999.
65. CONNOLLY A, PESTRONK A, MEHTA S, PRANZATELLI 3<sup>RD</sup> MR, NOETZEL MJ — Serum autoantibodies in childhood opsoclonus-myoclonus syndrome: An analysis of antigenic targets in neural tissues. *J Pediatr*, **130**: 878-884, 1997.
66. FARRELLY C, DANEMAN A, CHAN HS, MARTIN DJ — Occult neuroblastoma presenting with opsoclonus: utility of computed tomography. *Am J Roentgenol*, **142**: 807-810, 1984.
67. GEIRSSON RT, RICKETTS NE, Taylor DJ, Coghil S — Prenatal appearance of a mesoblastic nephroma associated with polyhydramnios. *J Clin Ultrasound*, **13**: 488-490, 1985.
68. GRANATA C, FAGNANI AM, GAMBINI C, BOGLINO C, BAGNULO S, CECCHETTO G, FEDERICIS, INSERRA A, MICHELAZZIA, RICCIPEPITTONI G, RIZZO A, TAMAROP, JASONI V, DE BERNARDI B — Features and outcome of neuroblastoma detected before birth. *J Pediatr Surg*, **35**: 88-91, 2000.
69. HAMADA Y, IKEBUKURO K, SATO M, TANANO A, KATO Y, TAKADA K, HIOKI K — Prenatally diagnosed cystic neuroblastoma. *Pediatr Surg Int*, **15**: 71-74, 1999.
70. HO PT, ESTROFF JA, KOZAKIEWICH H, SHAMBERGER RC, LILLEHEI CW, GRIER HE, DILLER L — Prenatal detection of neuroblastoma: a ten-year experience from the Dana-Farber Cancer Institute and Children's Hospital. *Pediatrics*, **92**: 358-364, 1993.
71. IRSUTTI M, PUGET C, BAUNIN C, DUGA I, SARRAMON MF, GUITARD J — Mesoblastic nephroma: prenatal ultrasonographic and MRI features. *Pediatr Radiol*, **30**: 147-150, 2000.
72. NEWTON ER, LOUIS F, DALTON ME, FEINGOLD M — Fetal neuroblastoma and catecholamine-induced maternal hypertension. *Obstet Gynecol*, **65**: 49-52, 1985.
73. ANDERSON PA & RICKWOOD AM — Features of primary vesicoureteric reflux detected by prenatal sonography. *Br J Urol*, **67**: 267-271, 1991.
74. SCHWARZLER P, BERNARD JP, SENAT MV, VILLE Y — Prenatal diagnosis of fetal adrenal masses: differentiation between hemorrhage and solid tumor by color Doppler sonography. *Ultrasound Obstet Gynecol*, **13**: 351-355, 1999.
75. SMITH JR. JA & MIDDLETON RG — Neonatal adrenal hemorrhage. *J Urol*, **122**: 674-677, 1979.
76. BOKENKAMP A, VON KRIES R, NOWAK-GOTTL U, GOBEL U, HOYER PF — Neonatal renal venous thrombosis in germany between 1992 and 1994: epidemiology, treatment and outcome. *Eur J Pediatr*, **159**: 44-48, 2000.
77. CHEVALIER RL — What treatment do you advise for bilateral or unilateral renal thrombosis in the newborn, with or without thrombosis of the inferior vena cava? *Pediatr Nephrol*, **5**: 679, 1991.
78. COZZOLINO DJ & CENDRON M — Bilateral renal vein thrombosis in a newborn: a case of prenatal renal vein thrombosis. *Urology*, **50**: 128-131, 1997.
79. GLASSOCK RJ, DUFFEE J, KODROFF MB, CHAN JC — Dehydration, renal vein thrombosis and hyperkalemic renal tubular acidosis in a newborn. *Am J Nephrol*, **3**: 329-337, 1983.
80. HIBBERT J, HOWLETT DC, GREENWOOD KL, MAC DONALD LM, SAUNDERS AJ — The ultrasound appearances of neonatal renal vein thrombosis. *Br J Radiol*, **70**: 1191-1194, 1997.
81. KEATING MA & ALTHAUSEN AF — The clinical spectrum of renal vein thrombosis. *J Urol*, **133**: 938-945, 1985.
82. NUSS R, HAYS T, MANCO-JOHNSON M — Efficacy and safety of heparin anticoagulation for neonatal renal vein thrombosis. *Am J Pediatr Hematol Oncol*, **16**: 127-131, 1994.
83. ANDREOLI SP — Acute renal failure in the newborn. *Semin Perinatol*, **28**: 112-123, 2004.